

Produção de infográficos anatômicos de cães (*Canis lupus familiaris*) como ferramenta de apoio a perícia criminal em medicina veterinária forense

A.N. Reis ^{a*}, R. P. Athayde ^a, V. G. Farias ^a, A. B. B. Alvarenga ^a, C. F. Bandeira de Sá ^b, G.
V. F. Cardoso ^b

^a Laboratório de Anatomia de Animais Domésticos, Instituto de Medicina Veterinária, Universidade Federal do Pará, Castanhal (PA), Brasil

^b Coordenadoria Regional I da Polícia Científica do Pará, Castanhal (PA), Brasil

*Endereço de e-mail para correspondência: areis@ufpa.br. Tel.: +55-91-981472468.

Recebido em 29/10/2025; Revisado em 05/03/2026; Aceito em 08/03/2026

Resumo

O presente estudo teve como objetivo desenvolver e validar infográficos anatômicos da espécie canina (*Canis lupus familiaris*) voltados à aplicação na medicina veterinária forense, visando oferecer uma ferramenta visual padronizada para apoio à perícia médico-veterinária criminal. O trabalho foi realizado em colaboração entre o Laboratório de Anatomia de Animais Domésticos (LAAD/UFGPA) e a Polícia Científica do Pará (PCEPA), no período de maio a outubro de 2025. A metodologia envolveu a elaboração de desenhos anatômicos manuais baseados em cadáveres reais e literatura especializada, posteriormente digitalizados e aprimorados com o uso de inteligência artificial e mesa digitalizadora. As ilustrações foram vetorizadas, numeradas e legendadas em plataforma gráfica, compondo um conjunto de dez infográficos representando vistas anatômicas externas: anterior, posterior, laterais direita e esquerda, dorsal, ventral, cabeça e membros. A validação técnica foi conduzida por docentes e peritos criminais, considerando critérios de correção anatômica, aplicabilidade pericial e clareza visual. Os infográficos foram utilizados em perícias reais e necropsias judiciais, permitindo o registro gráfico de lesões como fraturas, perfurações e hematomas, o que otimizou a descrição dos achados e a comunicação entre profissionais veterinários e jurídicos. Conclui-se que os infográficos anatômicos representam um avanço significativo para a medicina veterinária forense, ao promover padronização, agilidade e precisão na elaboração de laudos de perícia médico-veterinária, além de constituírem ferramenta pedagógica valiosa para o ensino e a formação em anatomia forense veterinária.

Palavras-Chave: Medicina Veterinária Legal; Documentação Pericial; Ciências Forenses; Maus-tratos; Traumatologia Forense Veterinária.

Abstract

This study aimed to develop and validate anatomical infographics of the canine species (*Canis lupus familiaris*) designed for application in veterinary forensic medicine, providing a standardized visual tool to support medico-legal veterinary examinations. The work was carried out in collaboration between the Laboratory of Domestic Animal Anatomy (LAAD/UFGPA) and the Forensic Scientific Police of Pará (PCEPA) from May to October 2025. The methodology involved creating manual anatomical drawings based on real cadavers and specialized literature, later digitized and refined using artificial intelligence and a digital drawing tablet. The illustrations were vectorized, numbered, and labeled on a graphic design platform, resulting in a set of ten infographics representing external anatomical views: anterior, posterior, right and left lateral, dorsal, ventral, head, and limbs. Technical validation was performed by faculty members and forensic experts, considering criteria such as anatomical accuracy, forensic applicability, and visual clarity. The infographics were used in real forensic cases and necropsies, allowing graphic recording of lesions such as fractures, perforations, and hematomas, which improved the description of findings and communication between veterinary and legal professionals. It is concluded that the anatomical infographics represent a significant advancement for veterinary forensic medicine by promoting standardization, agility, and precision in the preparation of medico-legal veterinary forensic reports, as well as serving as a valuable pedagogical tool for teaching and training in veterinary forensic anatomy.

Keywords: Veterinary Legal Medicine; Forensic Documentation; Forensic Sciences; Animal Cruelty; Veterinary Forensic Traumatology.

1. INTRODUÇÃO

A medicina veterinária forense constitui um campo em expansão no Brasil, refletindo uma crescente demanda por atuação técnico-científica em contextos judiciais que envolvem animais, especialmente nos casos de maus-tratos, morte suspeita, acidentes com repercussão legal ou envolvimento direto de humanos [1,2]. Inserida no escopo das ciências forenses, essa especialidade requer não apenas conhecimentos aprofundados em anatomia, patologia e clínica veterinária, mas também familiaridade com princípios legais, metodologias periciais e documentação técnica rigorosa [3].

Apesar da consolidação da perícia médico-veterinária em diversos países e da sua normatização crescente no Brasil, observa-se uma lacuna crítica: a ausência de materiais visuais anatômicos desenvolvidos especificamente para fins forenses. Essa ausência contrasta com a publicação recente dos Procedimentos Operacionais Padrão (POPs) da Perícia Criminal, divulgado pelo Ministério da Justiça e Segurança Pública, na sua primeira versão voltada totalmente a crimes ambientais. Esse documento tem abrangência nacional e estabelece diretrizes metodológicas para exames forenses, incluindo situações de maus-tratos a animais, reforçando a importância da padronização na coleta e descrição de vestígios [4].

Contudo, mesmo oferecendo protocolos detalhados, os POPs não contemplam recursos anatômicos ilustrativos aplicados à medicina veterinária forense, o que evidencia a relevância de propostas como a elaboração de infográficos anatômicos voltados à prática pericial. Enquanto a medicina legal humana dispõe de atlas e recursos gráficos consagrados que subsidiam a localização precisa de lesões e a padronização descritiva nos laudos periciais [5]. Essa ausência compromete tanto a uniformização da linguagem técnico-pericial quanto a qualidade da comunicação entre profissionais veterinários, jurídicos e investigativos.

A anatomia veterinária descritiva, embora amplamente abordada em manuais clássicos, carece de versões adaptadas à realidade forense, nas quais vistas anatômicas, pontos de referência e segmentações corporais sejam organizados segundo critérios periciais. Em situações de necropsia, exame de corpo de delito, reprodução simulada ou confecção de laudos, a representação visual clara, padronizada e objetiva do corpo do animal é indispensável, permitindo uma descrição técnica mais precisa das lesões e aumentando o valor probatório do documento [6,7].

A infografia científica, nesse contexto, representa uma ferramenta estratégica para suprir essa carência. Por meio de esquemas ilustrativos digitalmente produzidos com base em cadáveres reais e validados por especialistas, é possível desenvolver materiais visuais que

servam como referência anatômica para médicos-veterinários peritos, docentes, estudantes e operadores do direito. Esses infográficos não apenas apoiam a prática forense como também promovem a padronização na localização de lesões, contribuindo para a robustez técnica dos laudos e a clareza dos elementos apresentados em processos judiciais [8].

Neste contexto, o presente artigo apresenta a produção de infográficos anatômicos animal da espécie canina, elaborados com foco específico na aplicação em medicina veterinária forense, com o objetivo de oferecer uma ferramenta científica e prática para apoiar a atuação do médico-veterinário na medicina veterinária legal.

2. MATERIAIS E MÉTODOS

O presente estudo foi desenvolvido pela equipe do Laboratório de Anatomia de Animais Domésticos (LAAD) do Instituto de Medicina Veterinária da Universidade Federal do Pará (UFPA), Campus Castanhal, juntamente com a equipe da Coordenadoria Regional I da Polícia Científica do Pará (PCEPA), Castanhal, no período de maio a outubro de 2025.

2.1 Descrição anatômica

As descrições anatômicas seguiram as orientações clássicas descritas pelos autores Goody (2009) [9], König e Liebich (2014) [10] e Orsini, Grenager e Delahunta (2022) [11], respeitando os planos anatômicos e regiões de maior relevância forense. Os planos anatômicos selecionados para representação foram: anterior, posterior, lateral direita, lateral esquerda, dorsal e ventral, além de ampliações de cabeça, lateral direita e esquerda, e de membros torácicos e pélvicos.

2.2 Produção dos infográficos

Após a análise minuciosa da literatura especializada, procedeu-se à elaboração dos infográficos anatômicos. Inicialmente, foi realizado o desenho manual de um esboço do corpo de um animal da espécie canina, contendo as principais divisões anatômicas, com base nas estruturas identificadas nas imagens de referência. Esse esboço foi então escaneado e digitalizado, sendo então feito um aprimoramento do mesmo por meio do uso de ferramentas de inteligência artificial generativa, as quais permitiram o refinamento dos contornos e a padronização das proporções anatômicas.

Na sequência, as divisões anatômicas foram reajustadas e vetorizadas, conforme as literaturas consultadas, utilizando mesa digitalizadora acoplada a um dispositivo com sistema operacional Windows®, empregando os recursos nativos do aplicativo Paint®. Esse processo possibilitou maior precisão nas delimitações morfológicas e conferiu uniformidade

estética aos elementos representados. Por fim, as legendas e numerações anatômicas foram adicionadas por meio da plataforma de design gráfico Canva®, que permitiu a integração dos elementos visuais em um layout limpo e didático, assegurando clareza informativa e qualidade visual ao material final.

2.3 Revisão, Validação e Aplicabilidade Prática

Os infográficos produzidos foram submetidos à revisão técnica por uma banca composta pela docente responsável pela disciplina de anatomia veterinária do curso de medicina veterinária e pelo LAAD, assim como, pela médica veterinária perita criminal atuante na PCEPA.

A validação dos infográficos anatômicos considerou critérios como: correção anatômica, clareza visual, aplicabilidade forense, potencial de uso em laudos e adequação para uso em necropsias simuladas. As sugestões foram incorporadas para ajustes finais.

Em seguida, os infográficos foram testados pela PCEPA em casos recentes registrados na região metropolitana do Estado e em necropsias, decorrentes dos processos judiciais acima citados, com foco pericial, os quais foram modificados e aprimorados pela equipe conforme a necessidade e praticidade exigida pela PCEPA, sendo utilizados como suporte na redação de laudos técnico-científicos e permitindo a marcação gráfica das lesões diretamente nos esquemas impressos.

3. RESULTADOS

Foram confeccionados, ao todo, 10 infográficos anatômicos vetoriais representando as principais vistas externas do corpo de cães, organizadas conforme critérios topográficos anatômicos. Cada ilustração foi segmentada por regiões corporais comumente utilizadas na prática pericial veterinária para descrição e localização de lesões externas, como escoriações, feridas incisivas ou contusas, fraturas e perfurações. As vistas produzidas e as respectivas regiões anatômicas incluídas foram: anterior (**Fig. 1**), posterior (**Fig. 2**), lateral direita do corpo (**Fig. 3**), lateral esquerda do corpo (**Fig. 4**), dorsal (**Fig. 5**), ventral (**Fig. 6**), lateral direita da cabeça (**Fig. 7**) lateral esquerda da cabeça (**Fig. 8**), regiões distais dos membros torácicos (**Fig. 9**) e regiões distais membros pélvicos (**Fig. 10**).

A consolidação dessa metodologia na medicina veterinária forense tem se mostrado promissora, visto que os infográficos anatômicos do presente artigo já vêm sendo aplicados com êxito em casos reais de perícia médico-veterinária criminal realizadas atualmente pela equipe da PCEPA, demonstrando utilidade concreta na documentação e interpretação de lesões, produzindo laudos recentes de constatação de maus-tratos e de trauma em animais, utilizando os infográficos produzidos, utilizados para indicar, de forma esquemática, as áreas

corporais lesionadas, como regiões de hematomas, fraturas, perfurações, perda tecidual e etc, permitindo ao perito registrar graficamente a extensão e os locais específicos das injúrias, conforme demonstrado nas fotos/figuras disponibilizadas pela equipe da PCEPA que foram utilizadas nos laudos técnicos produzidos.

Em um dos casos, pode-se observar que o infográfico anatômico serviu para representar visualmente o membro afetado por um trauma contuso de alta energia, reforçando a hipótese de atropelamento (**Fig. 11**), em outro, o recurso possibilitou mapear lesões compatíveis com negligência prolongada, como miíases extensas e comprometimento facial (**Fig. 12**). Em um terceiro caso, o desenho esquemático do corpo inteiro do animal possibilitou descrever o trajeto de um projétil, que se deu desde a região costal lombar até a abdominal média (**Fig. 13**). Esses exemplos evidenciam como a aplicação prática dos infográficos complementa a descrição técnica e o registro fotográfico, facilitando a compreensão dos achados por parte das autoridades policiais e judiciais. Assim, os infográficos fortalecem a interface entre o campo científico e o jurídico, contribuindo para laudos mais claros, padronizados e tecnicamente comunicativos.

4. DISCUSSÃO

A construção dos infográficos anatômicos deste trabalho, com delimitações regionais padronizadas do corpo canino e múltiplas vistas, representa uma ferramenta inovadora e necessária no contexto da medicina veterinária forense, contemplando as principais áreas de interesse em exames externos, necropsias e reconstruções de eventos traumáticos. Nesse contexto, é importante destacar que os POPs da Perícia Criminal oferecem diretrizes nacionais para a atuação pericial, inclusive em casos de maus-tratos a animais. Contudo, apesar de reforçarem a necessidade de padronização e registro detalhado das evidências, esses protocolos não incluem recursos visuais anatômicos aplicados à medicina veterinária. Os infográficos aqui desenvolvidos surgem, portanto, como um complemento prático às normas oficiais forenses, ampliando a clareza na descrição e localização das lesões em cães.

A segmentação anatômica adotada na construção dos infográficos propostos neste estudo atende a critérios técnico-científicos consolidados na medicina legal, sendo fundamentada não apenas na anatomia topográfica veterinária, mas também nas exigências da prática pericial. Essa divisão do corpo em regiões específicas permite a padronização da localização das lesões e favorece a interpretação de aspectos relacionados ao mecanismo do trauma como posicionamento do cadáver, alterações cadavéricas, trajetos lesivos e possível tipo de agente envolvido [12]. Tal abordagem é amplamente reconhecida na medicina legal humana, onde esquemas

anatômicos segmentados são considerados ferramentas indispensáveis para descrever e interpretar lesões traumáticas de forma objetiva e uniforme, sendo empregados em institutos de medicina legal e unidades periciais [5,13].

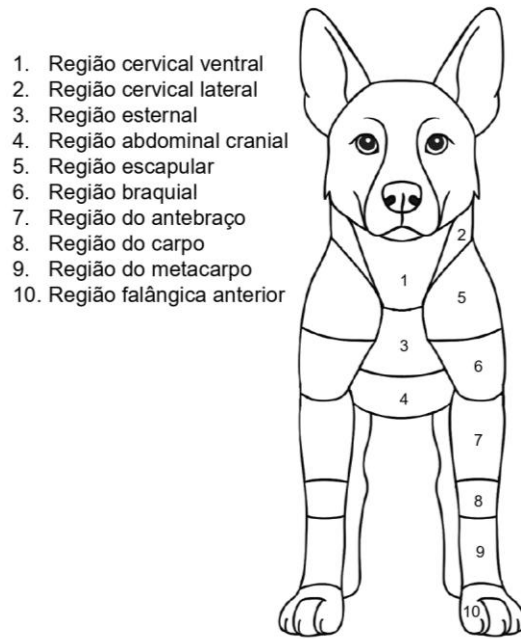


Figura 1: Vista Anterior do corpo do cão, composta por 10 regiões entre o pescoço e os dedos dos membros torácicos.

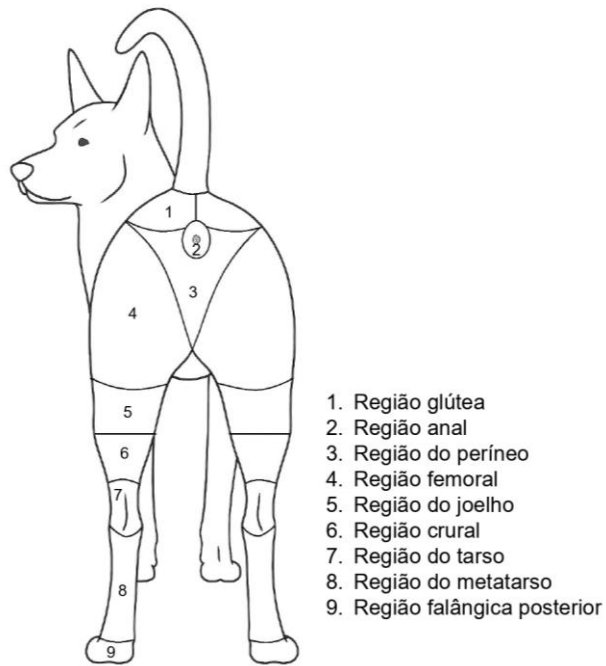


Figura 2: Vista Posterior do corpo do cão composta por 9 regiões entre a traseira (músculos glúteos) e os dedos dos membros pélvicos.

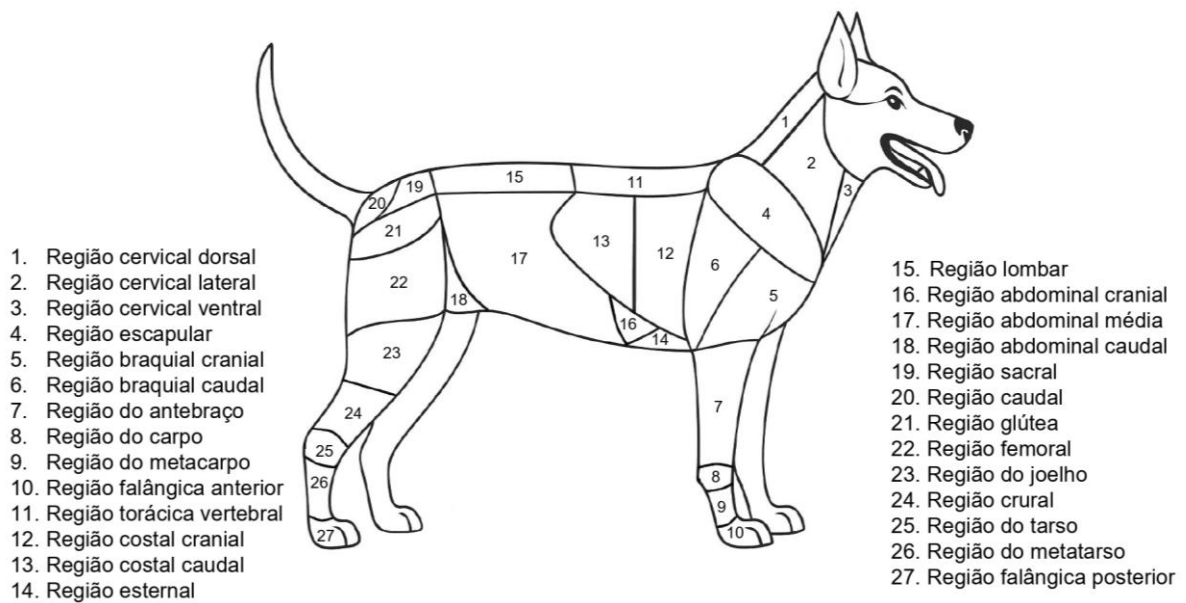


Figura 3: Vista Lateral Direita do corpo do cão, composta por 27 regiões que vão do pescoço a cauda, passando por todo o corpo do animal inclusive pelos membros torácicos e pélvicos.

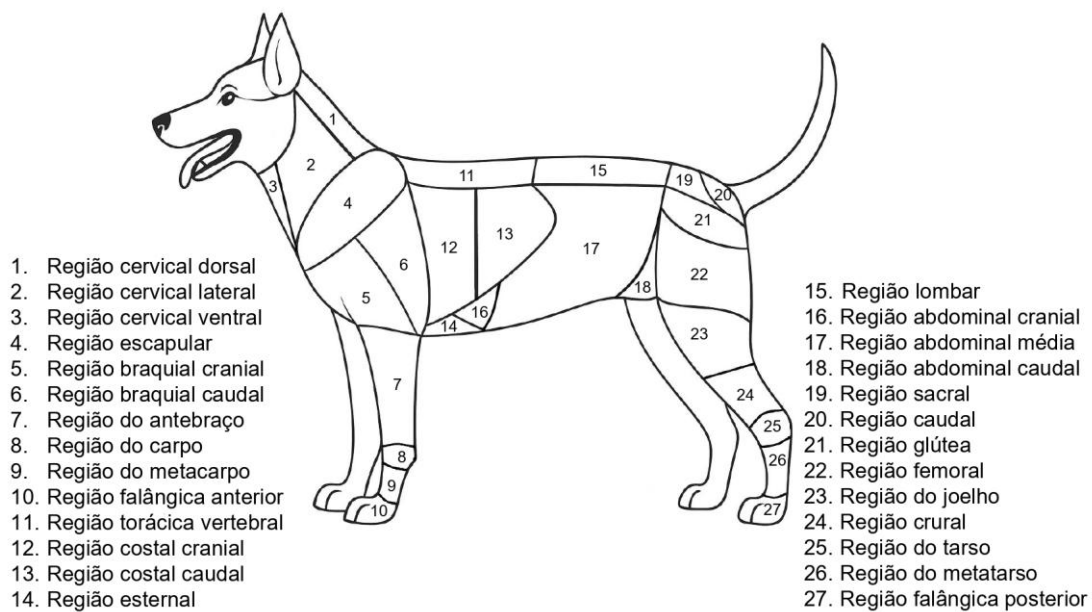


Figura 4: Vista Lateral Esquerda do corpo do cão, composta por 27 regiões que vão do pescoço a cauda, passando por todo o corpo do animal inclusive pelos membros torácicos e pélvicos.

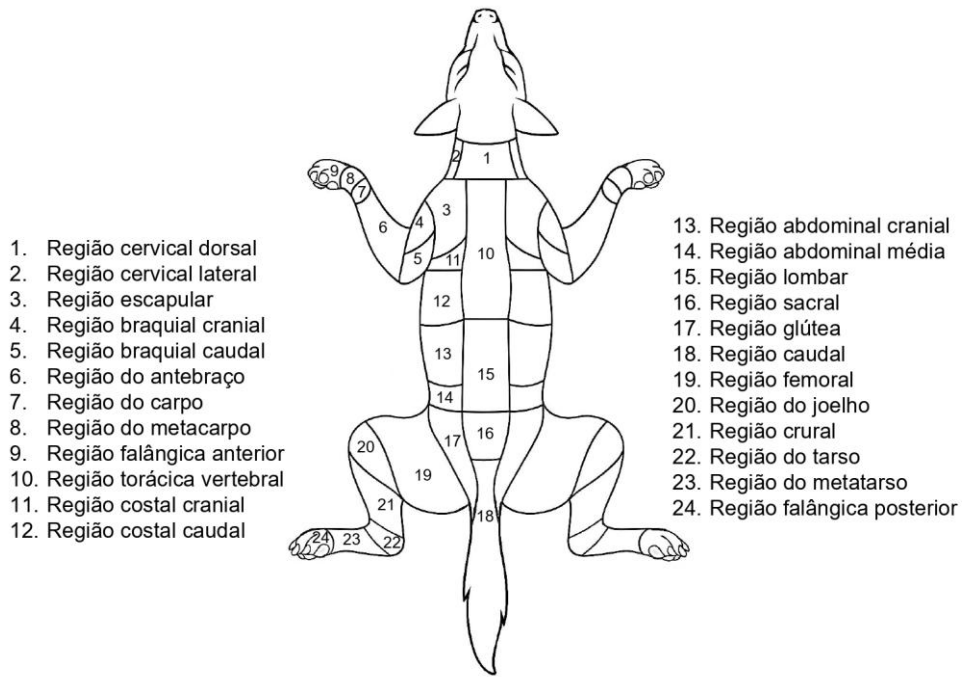


Figura 5: Vista Dorsal do corpo do cão, composta por 24 regiões entre o pescoço e a cauda, passando por todo o corpo do animal inclusive pelos membros torácicos e pélvicos.

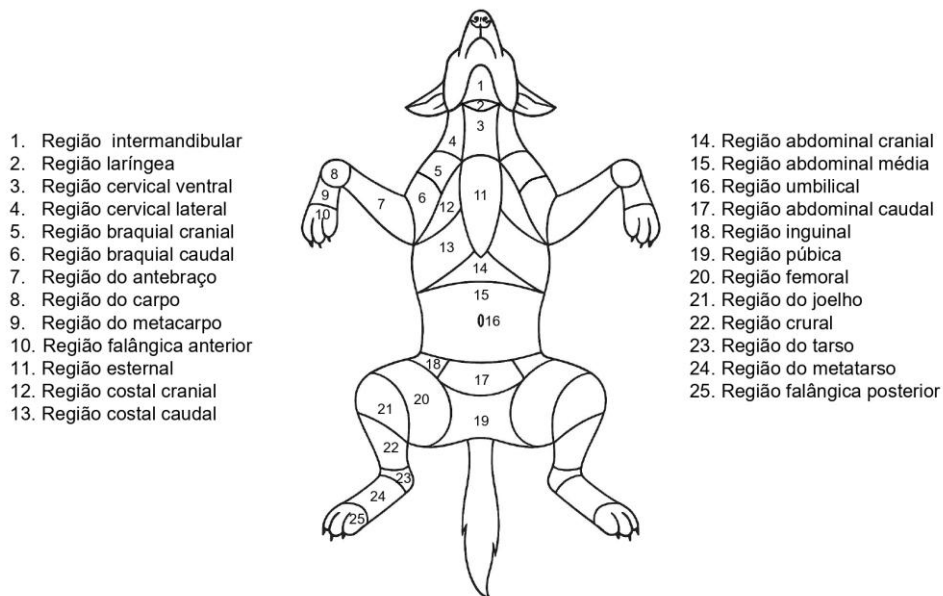


Figura 6: Vista Ventral do corpo do cão, composta por 25 regiões entre o pescoço e a cauda, passando por todo o corpo do animal inclusive pelos membros torácicos e pélvicos.

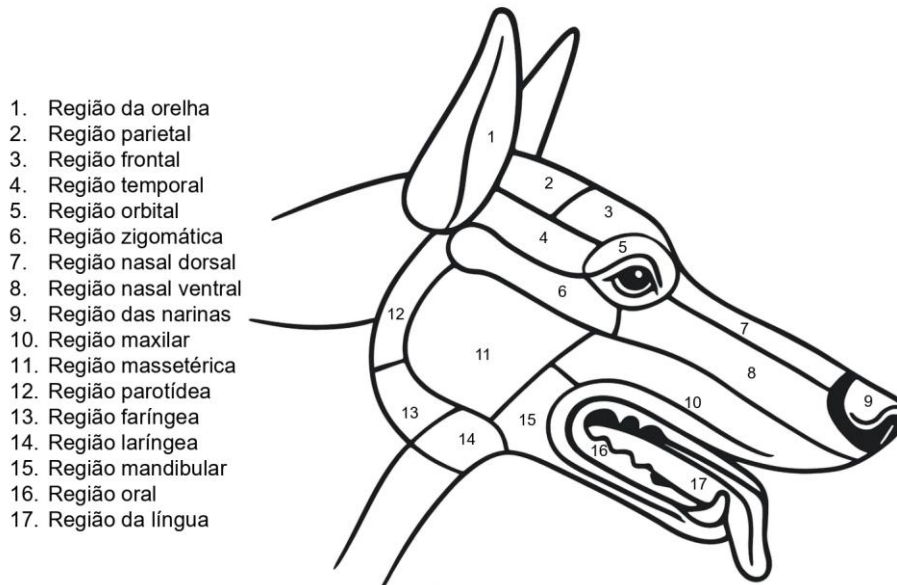


Figura 7: Vista Lateral Direita da cabeça do cão, composta por 17 regiões entre o pescoço e o focinho do animal.

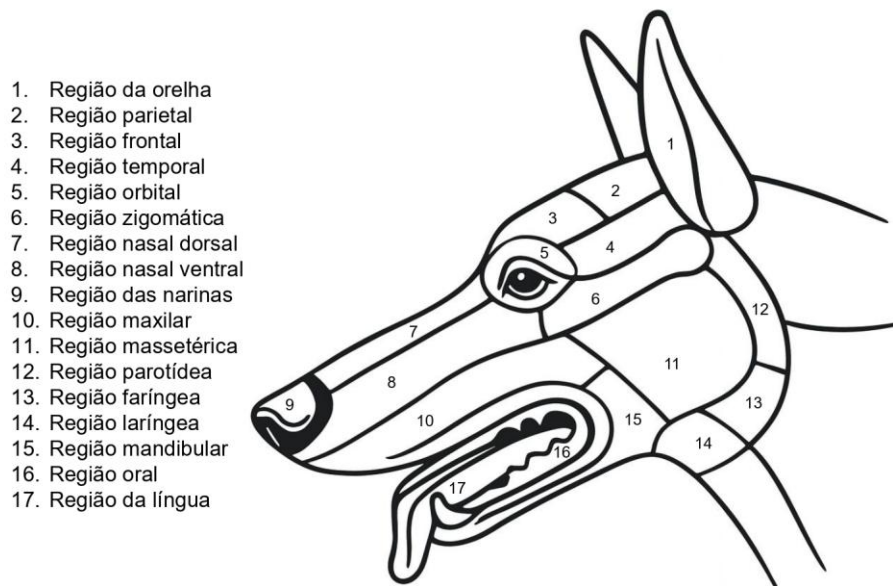


Figura 8: Vista Lateral Esquerda da cabeça do cão, composta por 17 regiões entre o pescoço e o focinho do animal.

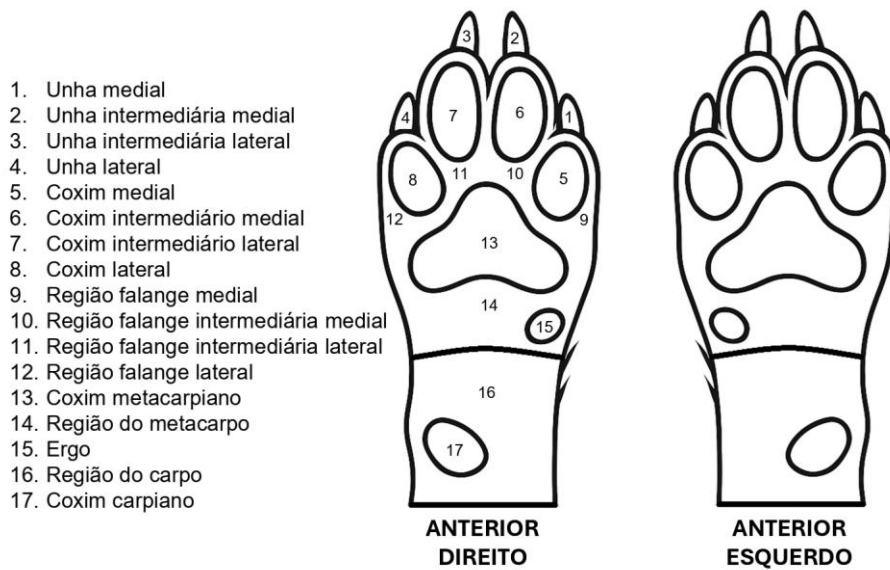


Figura 9: Vista Ventral Ampliada regiões distais dos membros torácicos do cão, composta por 17 regiões, posicionadas em relação a linha mediana do corpo do animal.

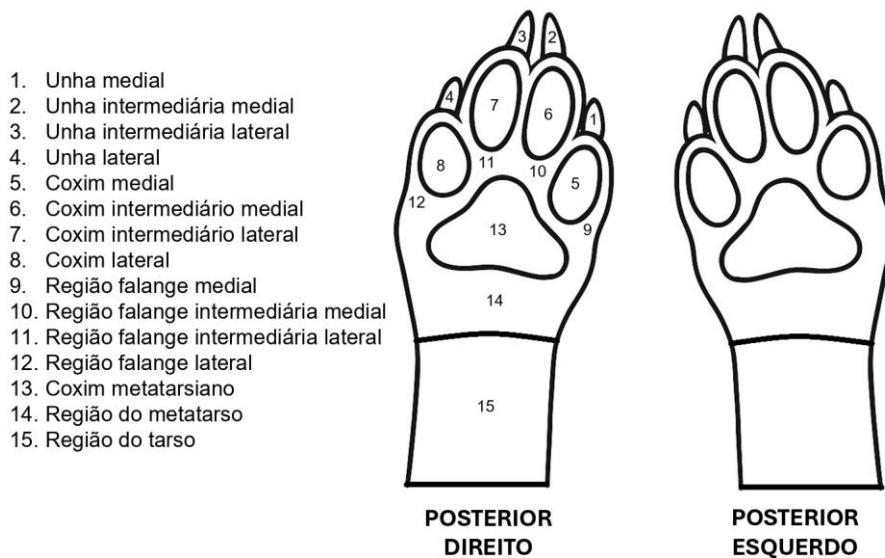


Figura 10: Vista Ventral Ampliada regiões distais dos membros pélvicos do cão, composta por 15 regiões, posicionadas em relação a linha mediana do corpo do animal.

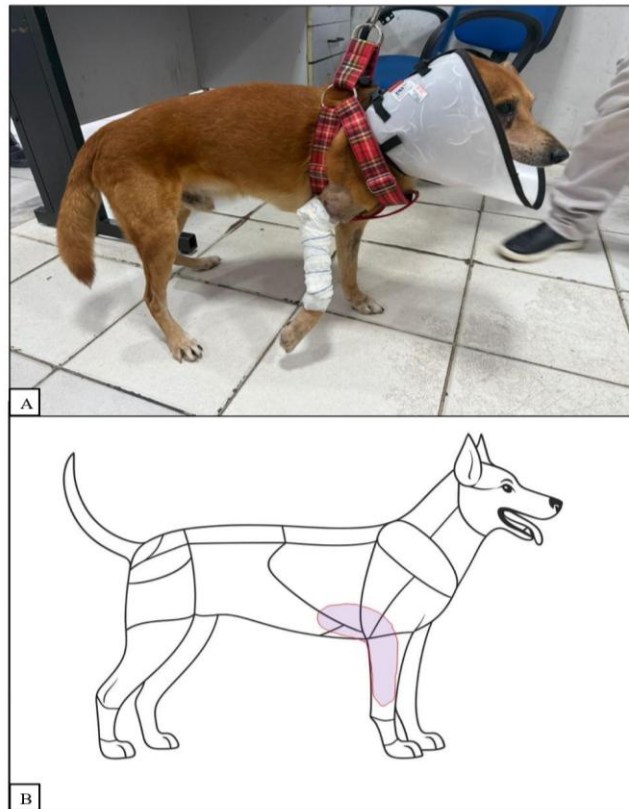


Figura 11: A) Imagem cedida pela Polícia Científica do Pará, retratando cão doméstico (*Canis lupus familiaris*) vítima de atropelamento, apresentando lesão no membro torácico direito compatível com trauma de alta energia. B) Infográfico anatômico, igualmente cedido pela Polícia Científica do Pará, utilizado na elaboração do laudo pericial veterinário para representação esquemática da área corporal afetada pelo trauma.

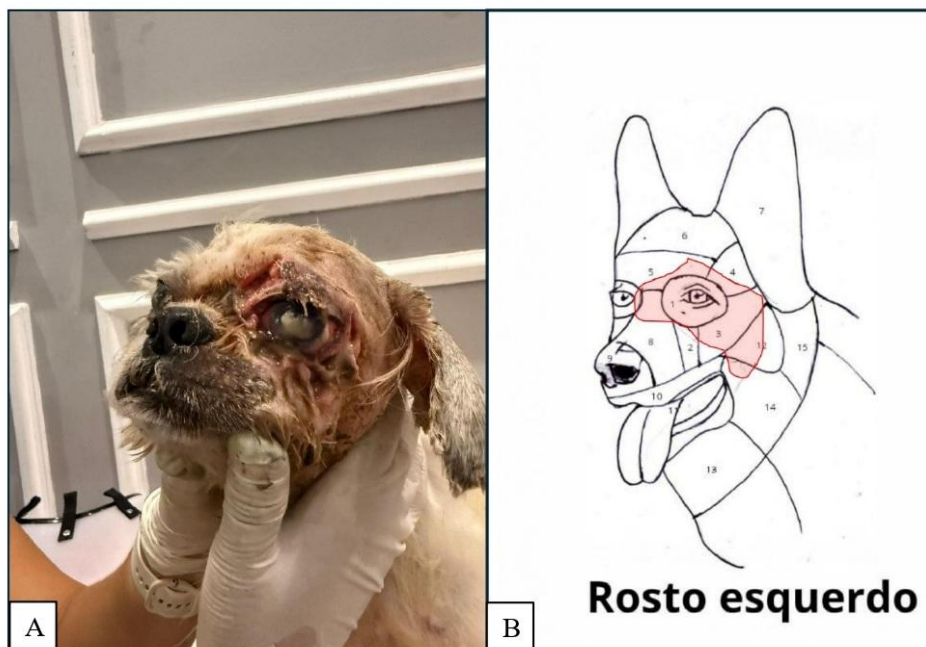

Figura 12: A) Imagem cedida pela Polícia Científica do Pará, retratando cão doméstico (*Canis lupus familiaris*) vítima de maus-tratos, apresentando lesão extensa em região facial esquerda decorrente de negligência. B) Infográfico anatômico, igualmente cedido pela Polícia Científica do Pará, empregado na elaboração do laudo pericial veterinário para representação esquemática da área afetada e da extensão da lesão. O infográfico apresentado corresponde à versão inicial, produzida manualmente durante a fase experimental dos testes de validação.

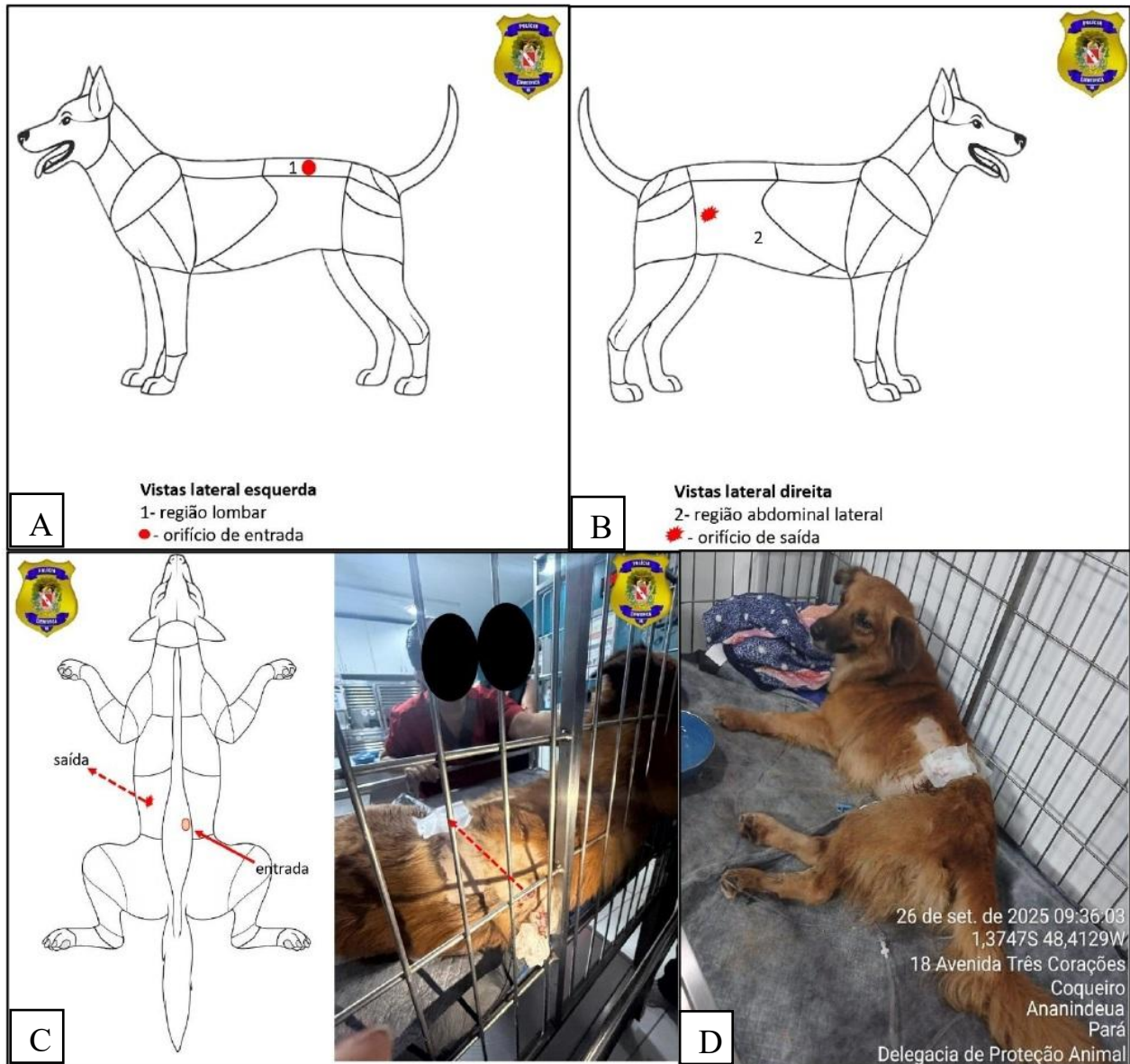


Figura 13: A, B e C) Imagens cedidas pela Polícia Científica do Pará, representando os infográficos anatômicos utilizados na elaboração do laudo pericial veterinário para a documentação e mapeamento de ferimentos por projétil de arma de fogo. A) Vista lateral esquerda evidenciando a região lombar e o orifício de entrada do projétil. B) Vista lateral direita demonstrando a região abdominal média e o orifício de saída. C) Vista ventral esquemática indicando o trajeto balístico entre os pontos de entrada e saída. D) Imagem cedida pela Polícia Científica do Pará, retratando cão doméstico (*Canis lupus familiaris*) vítima de ferimento por arma de fogo, em atendimento veterinário e sob cuidados pós-operatórios com curativo no flanco esquerdo.

A ausência desse tipo de material adaptado à anatomia animal representa uma lacuna no contexto da perícia mádico-veterinária [2,14], e a proposta aqui apresentada visa preencher essa deficiência, promovendo uma equiparação técnico-metodológica entre as ciências forenses humana e veterinária. A abordagem comparada com a medicina legal humana traz fundamentos sólidos para o desenvolvimento da medicina veterinária forense [15]. Muitas das práticas da patologia forense humana, como a classificação de fraturas, padrão de lesões cortocotundentes ou distribuição de equimoses, são transponíveis à análise em animais, respeitando as particularidades anatômicas e comportamentais [6,15].

Essa análise comparativa se aplica também ao reconhecimento de lesões defensivas, como escoriações em membros, ou à diferenciação entre lesões ante e post mortem pela topografia da hemorragia tecidual [13,16]. O reconhecimento de padrões regionais de lesões pode inclusive ajudar na diferenciação entre mortes acidentais e provocadas, auxiliando no estabelecimento denexo causal e da autoria, requisitos indispensáveis para persecução penal em casos de maus-tratos [1,14].

Lesões em cabeça e face permite (Fig. 7 e 8) a descrição precisa de fraturas, equimoses, lacerações e lesões perfurantes, comuns em casos de ataques por outros animais, traumas contusos e ferimentos por instrumentos cortantes [6]. A região cervical (Fig. 3, 4, 5 e 6) possui relevância particular nos contextos de asfixia mecânica, enforcamento, contenção forçada e estrangulamento, situações já documentadas em perícias médico-veterinárias, sobretudo em casos de maus-tratos com uso de cordas, fios ou coleiras apertadas [16]. As marcas cutâneas, a simetria e profundidade das lesões podem auxiliar na caracterização do tipo de constrição e do material utilizado para tal ato [17].

As regiões torácicas e abdominais (Fig. 3, 4, 5 e 6) possibilitam o registro de lesões contundentes amplas, perfurações por arma branca ou projétil e fraturas costais associadas à compressão externa ou ao impacto automobilístico [17]. Assim como na prática humana, onde a localização das lesões toracoabdominais é fundamental para estimar profundidade, direção e energia da força lesiva, essa representação regionalizada em cães é indispensável para caracterizar com precisão os danos teciduais e avaliar o envolvimento de vísceras torácicas e abdominais [5,15].

A representação detalhada dos membros torácicos e pélvicos, metacarpos, metatarsos e falanges (Fig. 9 e 10), permite a avaliação de fraturas direcionadas, lesões de contenção e marcas de defesa [12]. Além disso, a inclusão de membros isolados e detalhamento contribui para a análise de ferimentos localizados, como esmagamentos, cortes direcionais e traumas repetitivos [8].

A vista posterior (Fig. 2), com destaque para a região perineal, anal e caudal, possui importância forense elevada, pois permite a identificação de lesões sugestivas de abuso sexual, lacerações anais, fraturas de cauda e sinais de espancamento localizado [18]. Ainda que relatos documentados de crimes sexuais contra animais sejam menos frequentes, sua investigação segue protocolos similares aos adotados na perícia humana, nos quais o exame da região anogenital é etapa essencial [17,18].

Além disso, a utilização de divisões anatômicas regionais se mostra especialmente útil na análise de cadáveres altamente desfigurados, nos quais a perda de integridade morfológica compromete a identificação visual ou o reconhecimento de lesões em sua configuração anatômica original, tais casos, a segmentação previamente definida permite que os peritos reconstruam logicamente a disposição original das estruturas, auxiliando na localização de lesões, reconstrução do trauma e identificação de áreas, mesmo diante de alterações severas como putrefação avançada, carbonização ou mutilações [19].

Na prática pericial, a delimitação anatômica permite a padronização da descrição dos achados, essencial tanto para a documentação do laudo quanto para sua interpretação jurídica, a ausência de padronização e formação específica pode resultar na perda de evidências valiosas em investigações de crimes contra animais [2,17]. Isso reforça a necessidade de materiais de apoio visuais e normatizados, como os infográficos anatômicos.

A incorporação dos infográficos anatômicos em fichas periciais na medicina veterinária forense, nas quais o perito pode marcar diretamente os locais das lesões, proporciona agilidade e padronização na documentação dos achados, reduzindo a subjetividade descritiva e otimizando o trabalho do perito no preenchimento de laudos. Para esse uso, é fundamental que o infográfico apresente vistas múltiplas, incluindo laterais direita e esquerda, de forma clara e proporcione uma cartografia anatômica bilateral. Essa abordagem já é adotada na medicina legal humana, por meio de diagramas corporais utilizados em exames de lesões, os quais permitem registro padronizado e visual das injúrias [20].

Por fim, os infográficos produzidos também demonstraram alto potencial como ferramenta pedagógica que pode ser utilizada em cursos de graduação e capacitação em medicina veterinária legal. A utilização de recursos visuais aumenta significativamente a compreensão dos discentes sobre topografia lesional e análise de cadáveres, permitindo a familiarização precoce com a anatomia externa aplicada à prática forense e promovendo o raciocínio clínico-pericial desde a graduação [8].

5. CONCLUSÕES

A produção dos infográficos anatômicos apresentados neste estudo constitui um marco relevante para o fortalecimento da medicina veterinária forense, ao oferecer uma ferramenta científica visual capaz de padronizar a descrição e a localização das lesões em animais. A aplicação prática dos materiais elaborados demonstrou que sua utilização em fichas periciais favorece a precisão técnica, a reprodutibilidade dos achados e a comunicação entre profissionais das áreas medicina veterinária legal e jurídica. Dessa forma, os infográficos contribuem de maneira efetiva para a uniformização metodológica e para o aprimoramento da qualidade dos laudos emitidos em contextos investigativos.

Além de suprir uma lacuna na documentação anatômica voltada à perícia médico-veterinária, a comparação com a medicina legal humana e a validação em ambiente pericial real evidenciam o potencial desses infográficos como instrumentos de referência para ensino, pesquisa e atuação profissional, representando um avanço concreto rumo à consolidação da medicina veterinária forense como campo técnico-científico autônomo e reconhecido.

REFERÊNCIAS BIBLIOGRÁFICAS

- [1] Kulnides N., Lorsirigool A. The role of veterinarians in forensic science: a review. *Worlds Vet J.*, **13**(3):452-458 (2023).
- [2] Stern A.W. The growth of veterinary forensics: investigation of deceased animals in the community. *J Vet Forensic Sci.*, **1**(2) (2020). Available at: <https://journals.flvc.org/JVFS/article/view/128417>. Accessed on: July 16, 2025.
- [3] Chansue N. Forensic veterinary medicine. *Thai J Vet Med.*, **40**(3):249–250 (2010).
- [4] Brasil. Ministério da Justiça e Segurança Pública. *Procedimentos Operacionais Padrão - Pericial Criminal Ambiental*. Vol. 1. Secretaria Nacional de Segurança Pública, Brasília, DF (2024). 158 p.
- [5] Thali M.J., Yen K., Schweitzer W., Vock P., Boesch C., Ozdoba C. et al. Virtopsy, a new imaging horizon in forensic pathology: virtual autopsy by postmortem multislice computed tomography (MSCT) and magnetic resonance imaging (MRI)- a feasibility study. *J Forensic Sci.*, **48**(2):386–403 (2003).
- [6] McDonough S.P., McEwen B.J. Veterinary forensic pathology: the search for truth. *Vet Pathol.*, **53**(5):875–877 (2016).
- [7] Newbery S.G., Cooke S.W., Martineau H.M. A perspective on veterinary forensic pathology and medicine in the United Kingdom. *Vet Pathol.*, **53**(5):894–897 (2016).
- [8] Yamada K., Satoh K., Kanai E., Madarame H. Role of autopsy imaging in veterinary forensic medicine: experiences in 39 cases. *J Vet Med Sci.*, **85**(3):301–307 (2023).
- [9] Goody P.C. (ed.). *The Dog & Cat: Color Atlas of Veterinary Anatomy*. 2nd ed. Elsevier/Mosby, Edinburgh and New York (2009). 527 p.
- [10] König H.E., Liebich H.G. *Veterinary Anatomy of Domestic Mammals: Textbook and Colour Atlas*. 6th rev. and extended ed. Schattauer, Stuttgart (2014).
- [11] Orsini J.A., Grenager N.S., Delahunta A. *Comparative Veterinary Anatomy: A Clinical Approach*. Elsevier–Academic Press, London (2022).
- [12] DiMaio M.D.V.J.M., Dana M.D.S.E. *Handbook of Forensic Pathology*. 2nd ed. Taylor & Francis, Hoboken (2006). 328 p.
- [13] Spitz W.U., Diaz F.J., Fisher R.S. (eds.). *Spitz and Fisher's Medicolegal Investigation of Death: Guidelines for the Application of Pathology to Crime Investigation*. 5th ed. Charles C. Thomas Publisher, Springfield, IL (2020). 727 p.
- [14] Nakamura S. I. A concise review of veterinary forensic medicine in Japan: current status and perspectives. *J Toxicol Pathol.*, **38**(2):131–137 (2025).
- [15] Parry N.M.A., Stoll A. The rise of veterinary forensics. *Forensic Sci Int.*, **306**:110069 (2020).
- [16] Souza N., Sousa R., Andrade S., Nobre A., Pereira W., Jaques A. Veterinary forensic necropsies: a look through an aspect of forensic traumatology. *Braz J Vet Pathol.*, **14**(1):9–17 (2021).
- [17] Mores C.M., Castro M.B., Melo C.B. Forensic examinations in the investigations of crimes involving animals: a review. *Ciênc Rural.*, **55**:e20240071 (2025).
- [18] Stern A.W., Smith-Blackmore M. Veterinary forensic pathology of animal sexual abuse. *Vet Pathol.*, **53**(5):1057–1066 (2016).
- [19] Baldino G., Mondello C., Sapienza D., Stassi C., Asmundo A., Gualniera P. et al. Multidisciplinary forensic approach in “complex” bodies: systematic review and procedural proposal. *Diagnostics.*, **13**(2):310 (2023).
- [20] Brasil. Ministério da Justiça e Segurança Pública (org.). *Perícia Criminal: Medicina Legal e Odontologia Forense*. Ministério da Justiça e Segurança Pública, Brasília, DF (2024). 187 p.